

2023. 3. 5. KSDC 春季學術大會

오랫동안 장염경색시 hemorrhagic gastritis가 많다.

김
홍
성

過度한 纖維質攝取를 삼가네임(NICE).

현미라 백미보다 섬유질이 10배

리함양분은 3형 였던데다가 식이 음식, 냉각과 같은
독말의 일부를 리함양분으로 바꾼다.

FODMAP의 생리적인 효과는 健康人나 患者에다 비슷.
리 FODMAP 식이는 일반적인 식이권고보다 우월하다.

It depends on patient's preference. (안락)

순두부 - 고 FODMAP

두부 - 리 FODMAP

공은 고 FODMAP인데 두부만드는 과정
에다 리 FODMAP으로 바뀌는데
순두부는 예외

한국인 IBS 환자에서 증상 유발하는 음식은? 1. 라면

2. 짬뽕 3. 피자 4. 자장면 5. 떡볶이 6. 햄버거

7. 차킨 8. 삼겹살 9. 막걸리 10. 라수육

쌀로 만든 음식, 두부, 나물 이 좋다.

orthorexia nervosa 건강에 좋지 않은 것으로
인식되는 음식을 피하는 것에 대한 극단적이거나
지나친 집착

gluten sensitivity는 생각보다 많다. 그러나 환자
에게 지나치게 강조해서는 안된다.

편식을 주의하라.

KBS News 에의 '수면내시경 검사 뒤 윤원... 약물윤원 연거 취소 논란' 보도가 있었다. 의료보험 9조 1항 4조, 윤상호법 5조 11

진원의뢰시에 R/o UC, R/o Crohn's disease 라 기술하면 한우회, Youtube 등에서 심보를 찾아보는 분이 많다. 잘못하다면

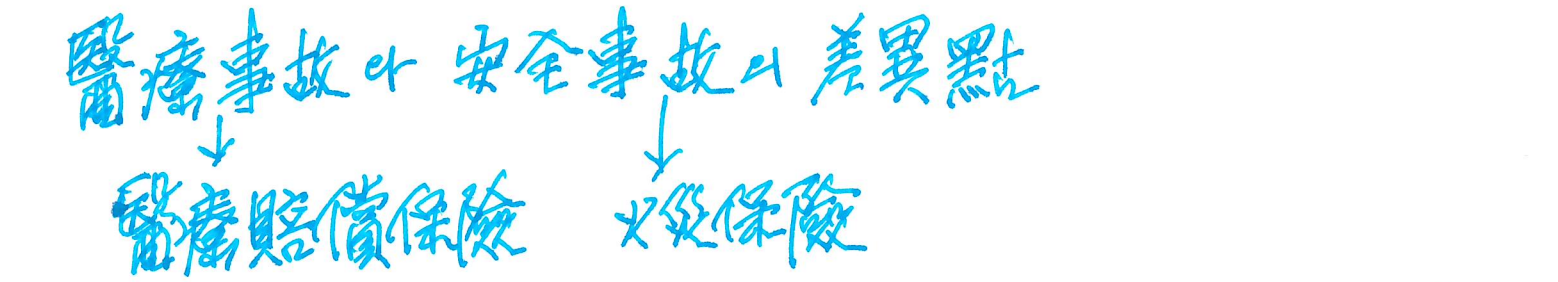
Bedomethasone (클리퍼) 2세대 glucocorticoid. 腸에만作用
변환 釐定上 4 週까지 使用可能

8月2日 嶺山 英疾性腸炎患 申드인
對話者間 錄音은 合法. 睡眠內 視鏡 患者는 對話의 當事者가 될 수 故으로 不法 盜聽에 該當함. (이동길)

大腸內 視鏡 檢 健 示 範 事 業 中 穿 孔 2 證 例 發 生
KSGE 나 KSDR 는 兄弟 關係, 韓 日 關係 이다. (장동익)

證據 能力은 있다. 私人 이므로
院長은 特定 象 況에 對 個別的 錄音은 可能하다.

2017 노 828 穿孔을 申드고 大學 病院 勸 誘 하였던 例
(大邱) 禁烟 8 個月 (執行 猶豫 2年)



· B형 肝炎 natural history HBeAg (+) 은 4등다. (Europe)
HBeAg (-)
Gray zone 30%가 該當 保險基準에 따른 治療 對象 이다.

(uncheon (한식)) - in CHA hospital

M/1/2 속쓰림 onset 이 가장 빠르겠음? famotidine

Crasfong potassium 成分이 많아져있음이다.

famotidine 抗酸症效果가 있다. 溫故而知新
COVID-19에 效果 C Gut 2022. Brennan)

PPI tyoprazan 使用者에 SIBO 發生可能 → half dose가
나도 理由를 아셔야 합니다.


胃酸抑制가 甚하면 motility가 떨어질 수 있다.

Famotidine 은 DDI가 있다. 3A4, 2C9, 2D6 등

大腸癌 選別檢


young onset CRC	1980년부터 1950-60生	原因
	Rectum > Colon	
2019년 2160	10.89%가 50이하	

- westernized diet
- red and processed meat
- obesity
- stress
- antibiotics
- synthetic dye
- MSG
- titanium dioxide
- high fructose corn syrups



최근 young cancer 增加

2010年
請求
大腸內視鏡



50歲以下 大腸內視鏡이 거의 半

Never too Young (N2Y)

Diagnostic colonoscopy 는 target 年齡이 있다.

內視鏡消毒

2006年PD手帖

個人保護器具

고는
아스크
장갑
가운
앞이 막힌 신발

洗滌 brush

← 1회용
再用용