SMC style 상부위장관 BOXIM 훈련

1. Introduction

1) SMC 내시경 교육

2) 내시경 훈련실

3) ergonomic issues

https://www.youtube.com/watch?v=vJ2bGWyKdWw&feature=youtu.be

4) 내시경 기구 및 내시경 잡는 법

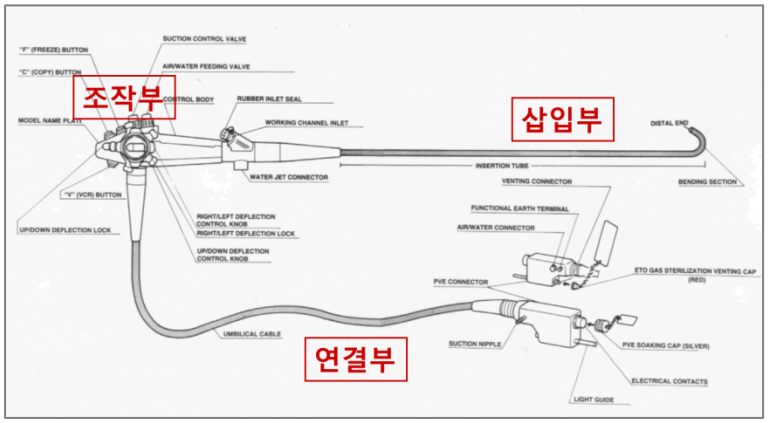

Three finger method를 추천합니다.

2. **축회전**

Torque를 이용하여 내시경 축 돌리기

3. 목넘김

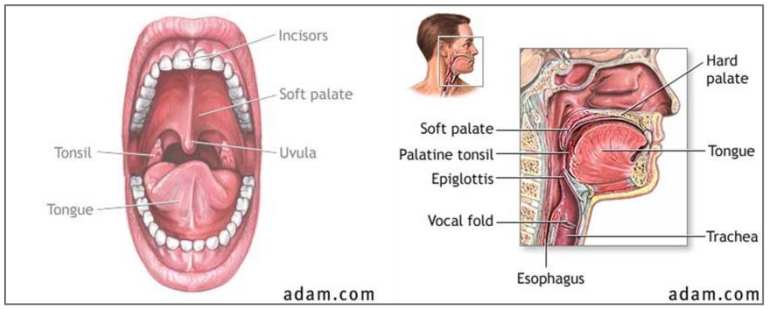

1) 환자의 배 앞에 서서 비스듬히 얼굴을 바라보는 방향으로 진입합니다 (정상적인 검사 위치보다 약 15cm 정도 좌측).

2) 내시경 삽입부 27cm를 잡으세요.

3) Boots를 조금 들어올리면서 삽입부 말단을 시계방향으로 돌리면 내시경의

움직임이 지면과 평행을 이루게 됩니다.

4) 내시경을 10도 up 한 상태에서 mouthpiece 좌측 코너 (down side)에 내시경을 걸칩니다.

5) 조금씩 up을 하면서 uvula와 left tonsil (down side) 가운데를 지나면 pharynx 후벽에 접근하게 됩니다.

6) Up을 하며 조금 전진하면 삽입부 끝이 아래를 향하게 됩니다. 이때 up을 풀고 오히려 약간 down을 해 주는 기분으로 (후벽에 기대는 느낌) 좌측 벽에 바짝 붙어서 몇 cm 진행하면 left pyriform sinus에 도달합니다.

7) 약간 down을 하면서 (인후부 후벽에 기대는 느낌, 가볍게 눌러주는 느낌) (1) boots를 5cm 들어주면서, (2) 삽입부를 시계방향으로 돌리면서 (3) 내시경을 전진시키면 UES를 지나게 됩니다. 이때 침을 삼키라고 말할 필요가 없습니다. 자연스럽게 미끄러지면 됩니다.

8) 중부식도에 들어가면 (1) 오른손을 15cm 뒤로 점프하고, (2) boots를 낮추고, (3) 오른쪽으로 15cm 이동하면 자연스러운 식도 관찰 자세가 나옵니다. 식도는 허리에서 관찰하는 것입니다.

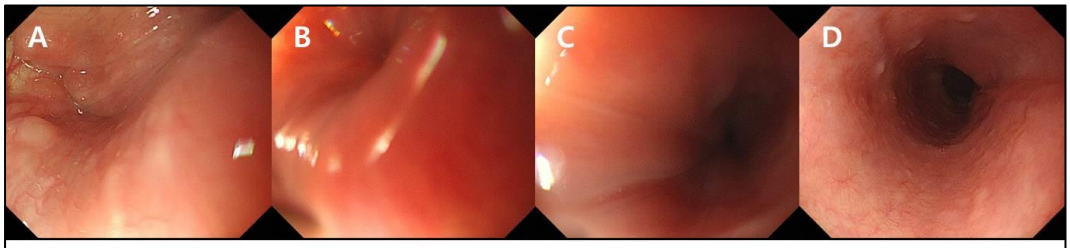

A: Left pyriform sinus
B,C: UES 통과는 다소 blind하게 됩니다. 닫혀있는 UES를 가볍게 벌리면서 밀고 들어가야 하기 때문입니다.
D: UES 통과 직후 공기를 주입하면 식도 점막이 보입니다.

4. 위의 관찰

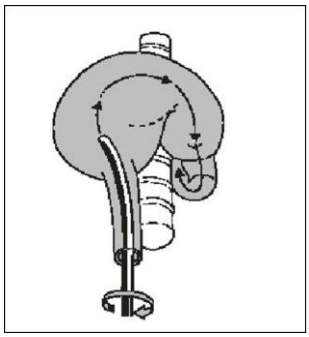

1) 위는 누워있는 장기입니다. 식도에서 위로 들어가면 우측으로 회전.

2) **폴립**: Cardia 예쁜 그림 만들기 (45cm, 주름 5시) → 오른쪽으로 돌리면서 '위체하부 예쁜 그림'까지 들어가고 (65cm, 주름 12시) → 떨구면서 나오세요.

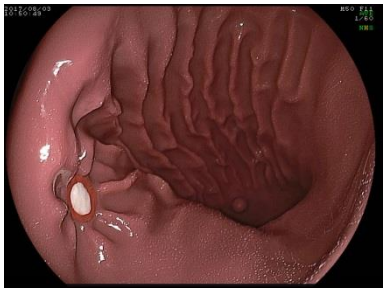
Cardia 예쁜 그림

오른쪽(= 시계방향 = 부츠를 들어 올린다)으로 돌리면서 위체하부로 접근한다.

위체하부 대만 예쁜 그림. 절반은 fold가 있고 절반은 fold가 없다. Fold의 방향은 12시. Polyp이 중앙에서 관찰된다.

3) **짧은 경로**: Cardia 예쁜 그림에서 knob를 1-2cm down하여 (knob 방향 9시 → 11시) 소만을 따라 들어갑니다. (5cm는 돌리지 않고 들어가고, 나머지 5cm는 돌리면서 들어가기)



4) **위각**: '위체하부 예쁜 그림 (45cm)'에서 10cm 밀면서 최대한 up하면 angle이 보입니다.

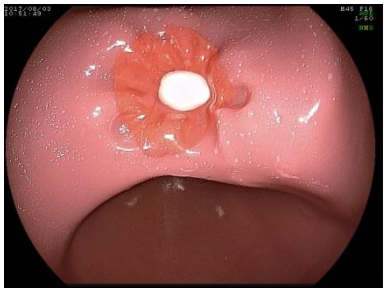

위각이 아주 가깝게 보인다.

5) **들문**: 부츠 떨구고 (= 반시계 방향 회전) → 10cm 당겨서 cardia 보고 → 10cm 밀어서 angle level로 돌아가세요.

부츠를 떨구면 넓은 공간이 나온다.

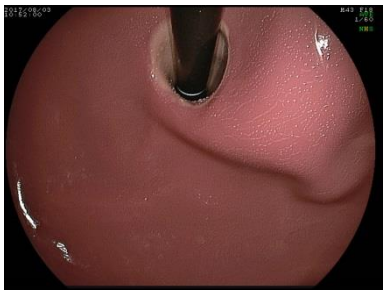
Cardia

6) **회전**: Cardia 주변에서 돌리고 반대로 돌리기

7) **위체하부**: 부츠를 올려서 angle이 살짝 보이면 → knob 많이 풀며 10cm 빼서 '위체하부 예쁜 그림' 만들기

8) **체부를 관찰하며 나오기**: 이때 up/down knob와 left/right knob를 조절하여 되도록 골고루 관찰하세요.

9) **Fundus**: Cardia 예쁜 그림에서 손가락 하나 up하면서 축을 반시계방향으로 비틀어 fundus 보고 → 풀어서 cardia 예쁜 그림으로 돌아오기

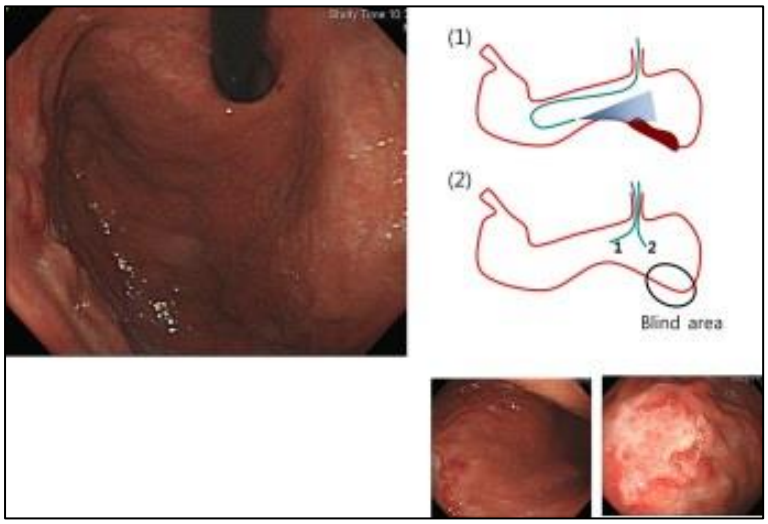

'Up & 비틀기'를 통하여 fundus 대만 후벽쪽을 관찰한 모습

5. Technical tips

1) 내시경 삽입법 = 부츠 control

2) 내시경 축과 부츠와의 거리를 가깝게 (=한뼘 정도) 유지하세요. 즉, 왼손과 오른손은 가깝게 위치해야 합니다.

3) 내시경 handle을 잡고 있는 왼손과 삽입부를 잡고 있는 오른손은 서로 물려있는 느낌을 가져야 합니다. Gear 같은 것이지요. 부츠를 올리면 자동으로 오른손은 시계방향으로 twist 되어야 합니다. 서로 연결되어 있는 느낌.



4) 몸의 무게중심을 앞뒤로 이동하면서 검사하면 밀고 당기기를 쉽게 할 수 있습니다.

5) 앞뒤 운동과 knob 조절 속도의 균형을 생각하세요.

6) 천천히 연습하세요.

신형 simulator 를 이용한 위내시경 훈련 구령

Cardia 예쁜그림 (45cm, fold 11시-5시 방향)

Knob 다운하여 후벽에 접근

10cm 전진하면서 부츠 올려 위체하부대만 예쁜 그림

10cm 밀면서 최대한 up하여 angle

부츠 떨궈

당겨

돌려

반대로 돌려

밀어서 angle level

부츠 올려서 angle horizontal

많이 release하면서 10cm 후퇴하여 위체하부 대만 예쁜그림

떨구면서 나와 (이때 knob는 down left)

Up하면서 반시계 방향으로 비틀면서 조금 빼면 fundus 바닥

Cardia 예쁜그림으로 돌아와